



POTVRZENÍ O RTG VYŠETŘENÍ NA DYSPLAZII LOKETNÍCH KLOUBŮ
CERTIFICATE OF RADIOLOGICAL ELBOW DYSPLASIA EXAMINATION

CH 040098100503566



Pes / Dog Plemeno / Breed: **Rhodéský ridgeback**

Pohlaví / Sex: **Fena** Narození / Birth date: **20.08.2018** Barva / Color: **červená pšenice**

Jméno / Name : **EBUN - ESMEE**

Chovatelská stanice / Breed station: **Ubangi's**

Číslo zápisu plemenné knihy / Studbook Registration nr.: **ÖHZB-Nr. RHR1848**

Tet číslo / Tattoo : **040098100503566** RFID / Chip : **040098100503566**

Majitel / Owner **Zuzana Vopálenská**

Adresa / Adress: **Holínská 2392, Praha 9, 190 16**

Telefon / Phone nr.: **+420774316433** email: **vopalenska.zuzana@centrum.cz**

Vyšetření / Examination Rtg snímky zhotoveny dne / X-Rays made on: **14.10.2020**

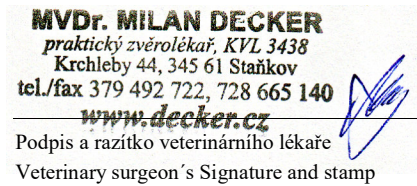
Jméno veterinárního lékaře - zhotovitele rtg snímku / Name of veterinary surgeon submitting radiograph:

MVDr. Milan Decker, KVL3438

e-mail VL:

Potvrzují, že rentgenogram loketních kloubů psa označeného výše uvedenými identifikačními znaky zhotovený výše uvedeného dne je v souladu s předpisy pro posuzování dysplazie loketních kloubů

I certify that the radiograph relating to the dog identified above was taken on the following date and in conformity with the provisions of the Elbow Dysplasia Scheme Procedure Notes



Souhlasím s tím a jsem si vědom/a, že rtg snímek a jeho výsledek posouzení bude za účelem a potřeby chovu zpřístupněn třetím osobám a uveřejněn

Podpis majitele
Owner's signature

Vyhodnocení RTG snímku / Classification of radiographic evaluation

(Zakroužkujte příslušnou možnost / Circle the relevant)

IEWG	Levá / Left	<input checked="" type="checkbox"/> 0	<input type="checkbox"/> 1	<input type="checkbox"/> 2	<input type="checkbox"/> 3
	Pravá / Right	<input checked="" type="checkbox"/> 0	<input type="checkbox"/> 1	<input type="checkbox"/> 2	<input type="checkbox"/> 3



Klasifikace / Classification

0 = Bez příznaků dysplazie loketního kloubu / No signs of Elbow Dysplasia

1 = Mírné příznaky dysplazie loketního kloubu (osteofyty do velikosti 2mm kdekoliv v loket.kloubu) / Osteophyte formation of less than 2mm anywhere in the elbow joint

2 = Střední osteoartróza (osteofyty velikosti 2-5mm kdekoliv v loketním kloubu) / Osteophyte formation of 2-5mm anywhere in the elbow joint

3 = Těžká osteoartróza nebo primární léze (osteofyty větší než 5mm kdekoliv v loketním kloubu, nebo primární léze FCP, UAP, OCD a jiné)

Osteophyte formation of more than 5mm anywhere in the elbow joint or primary lesions (FCP, UAP, OCD and other)

Tímto povrzuji, že stupeň hodnocení dysplazie loketních kloubů na základě posouzení rentgenogramu psa označeného výše uvedenými identifikačními znaky odpovídá klasifikačnímu schématu IEWG. / I hereby certify that the score of radiograph submitted for the dog identified above was produced using the scoring criteria of the IEWG protocol.

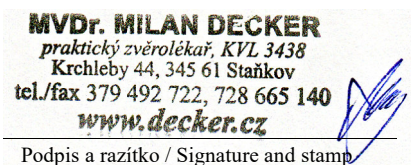Vyhodnocení bylo provedeno dne / The evaluation was made on

14.10.2020

Ev.č. snímku / X-Ray nr.: **1655** **1655** Kým / By:

CH 040098100503566

E-mail: _____



Podpis a razítko / Signature and stamp

Proti výsledku posouzení se můžete odvolat do 30 dní od doručení nálezu k předsedovi odvolací komise Klubu posuzovatelů dědičných ortopedických vad psů Komory veterinárních lékařů České republiky na adresu: Prof.MVDr.Alois Nečas, PhD., Veterinární a farmaceutická univerzita Brno, Palackého 1-3, 612 42 Brno.